

RELATO DO TRATAMENTO DE UMA LACERAÇÃO AXILAR COM OZONO

RESUMO

O Leão, um gato de 5 anos, apresentava uma laceração axilar profunda, não responsiva ao tratamento convencional. O plano de tratamento instituído incluiu a aplicação de ozono (na sua forma gasosa) intra-rectal e no local da lesão (axila), uma a duas vezes por semana durante a consulta de seguimento de Medicina Integrativa.; bem como um protocolo de limpeza e desinfeção a ser efetuado pelo tutor, seguido da aplicação tópica de óleo ozonizado (Oxy Vet Multi, 600 IP), duas vezes por dia.

A dia 14/04, a laceração de apenas 1 cm, foi submetida a cirurgia numa tentativa de cicatrização por primeira intenção, de modo a acelerar o tratamento. No dia seguinte (legenda 9), verificou-se deiscência da sutura e um aumento considerável no diâmetro da área afectada (3 cm).

Face ao retrocesso, optou-se pela utilização da gama de óleo hiperozonizado (Oxy Vet Repair, 1200 IP).

Posteriormente (figura 10), foi adicionada ao tratamento moxabustão, for forma a reduzir a humidade existente.

Numa fase final de tratamento (figura 11), utilizou-se uma campânula de diâmetro consideravelmente menor para a aplicação de ozono na sua forma gasosa, com o objectivo de otimizar a sua concentração no local desejado.

Este plano de tratamento integrativo culminou na cicatrização completa da lesão por segunda intenção, como ilustrado na figura 14.

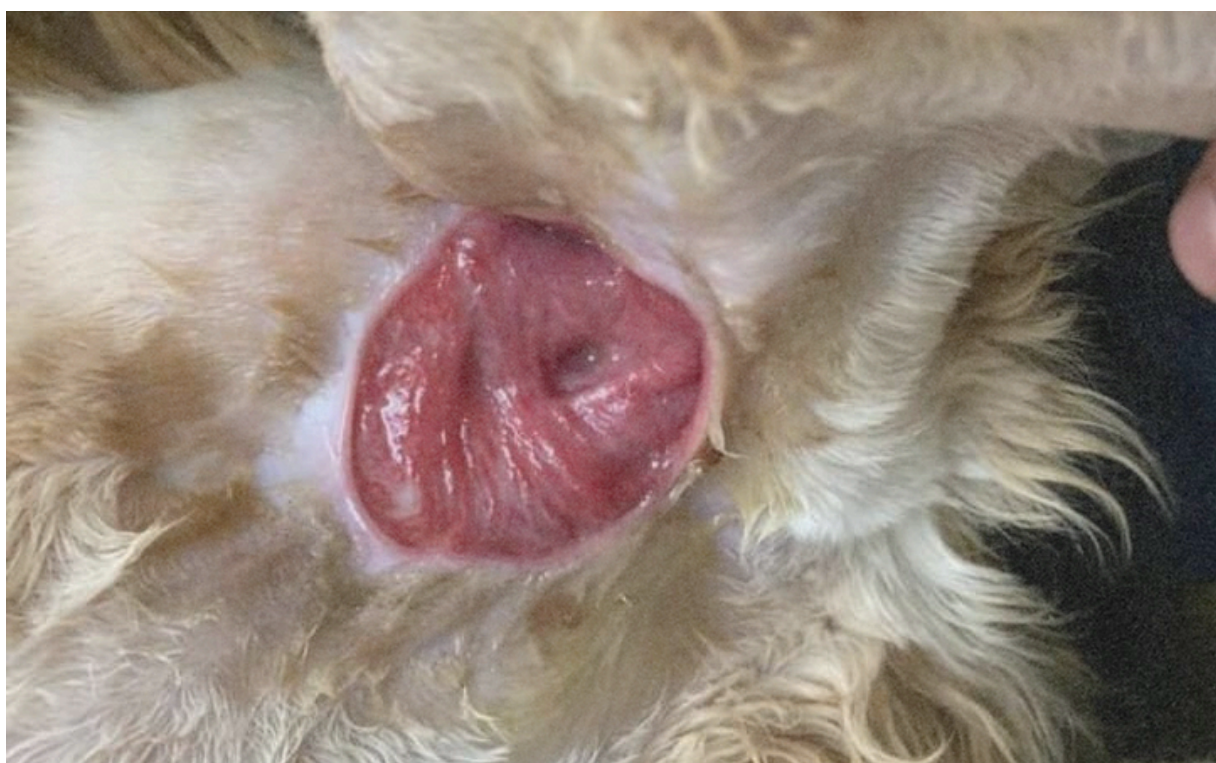


Figura 1: 28/01/23 - Início do tratamento integrativo

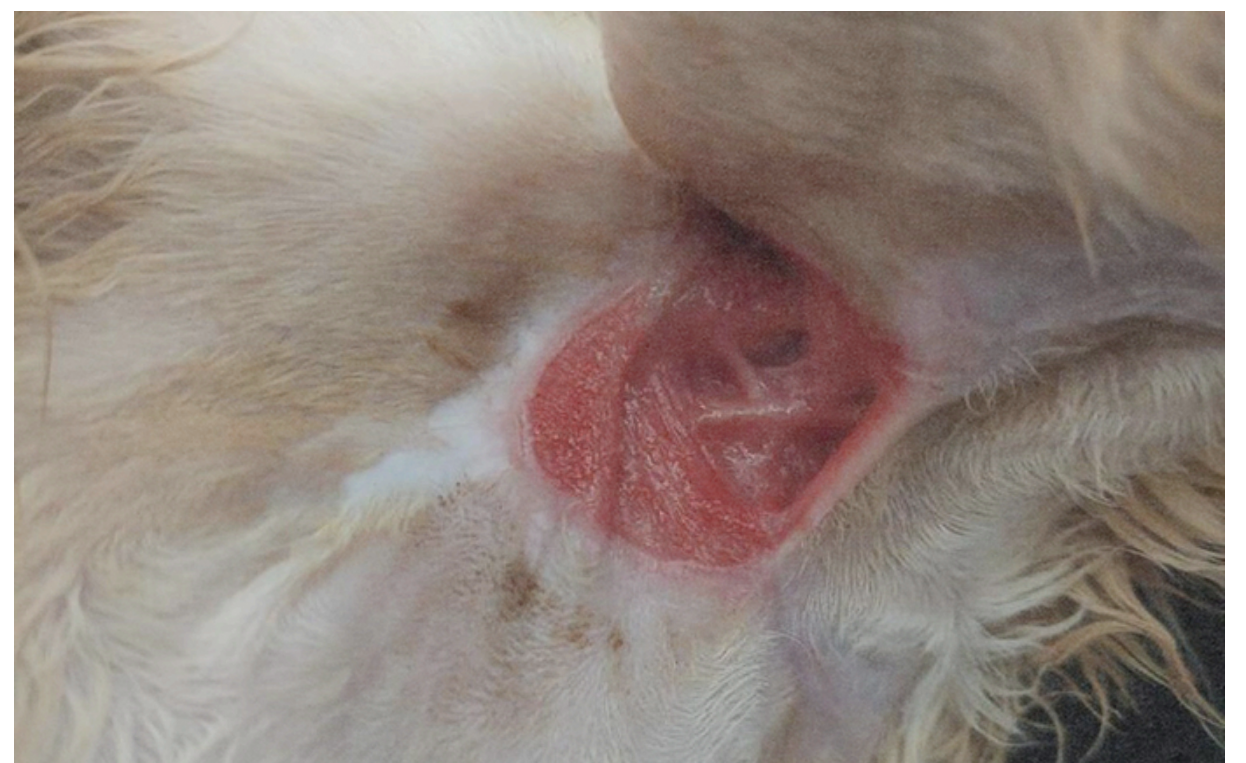

Figura 2: 01/02/23

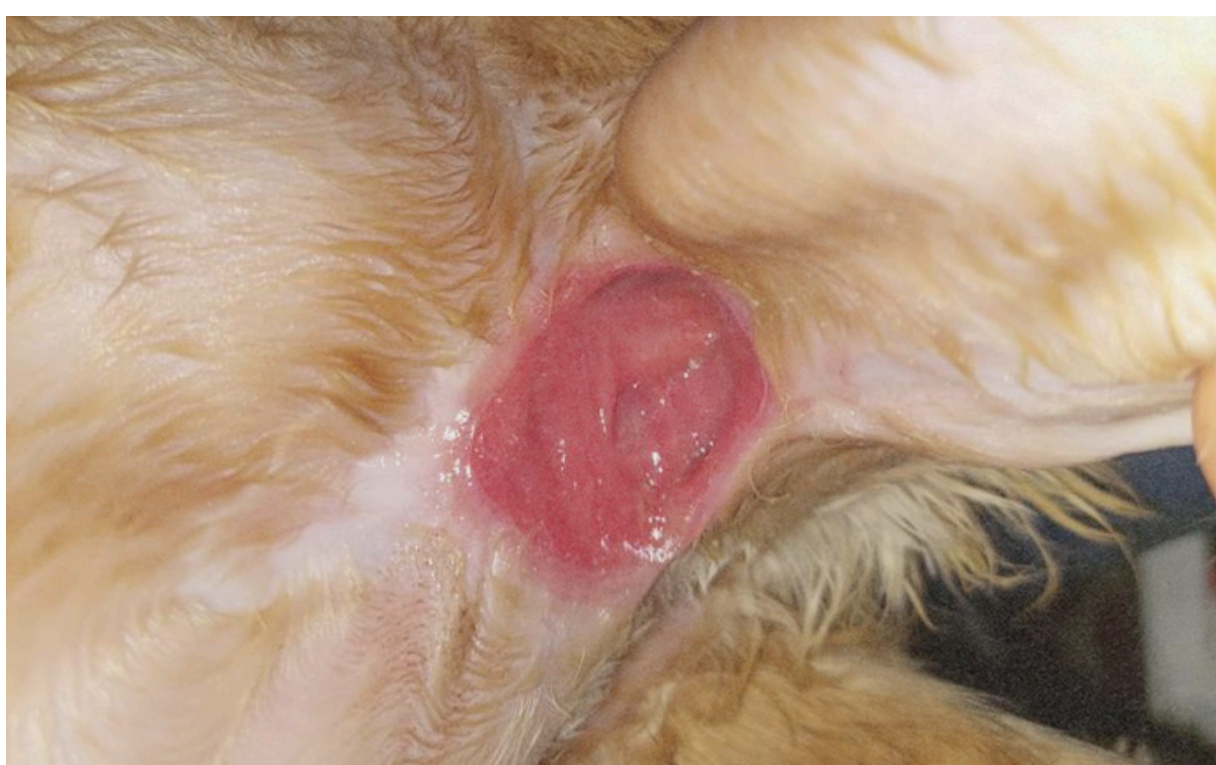

Figura 3: 05/02/23

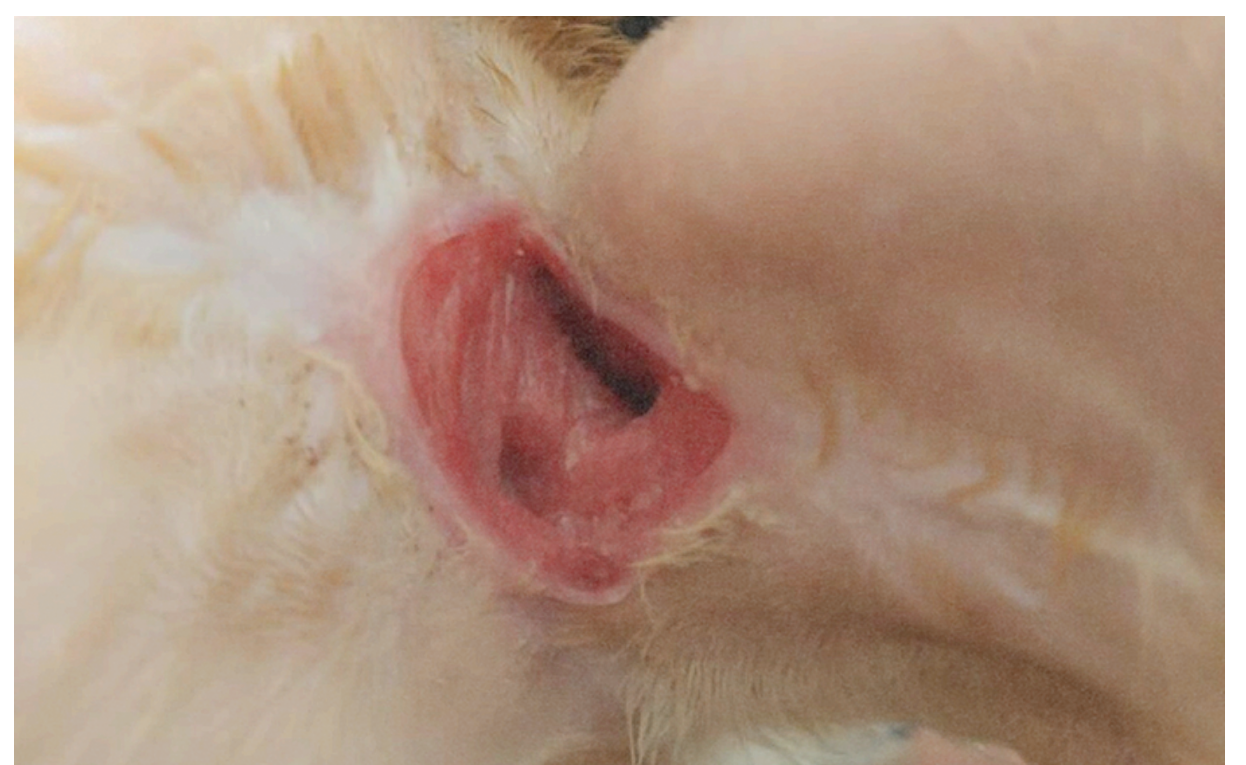


Figura 4: 14/02/23

RELATO DO TRATAMENTO DE UMA LACERAÇÃO AXILAR COM OZONO

PROTOCOLO DIÁRIO INSTITUÍDO AO TUTOR:

Limpeza: com soro fisiológico, utilizando compressas não esterilizadas;

Desinfecção: com Clorexidina a 0,3%, utilizando compressas esterilizadas;

Secagem da ferida: com compressa esterilizada;

Moxabustão: durante 5 a 15 minutos;

Óleo ozonizado: aplicado topicamente na lesão

- Oxy Vet Multi - óleo ozonizado (600 IP)
- Oxy Vet Repair - óleo hiperozonizado (1200 IP)

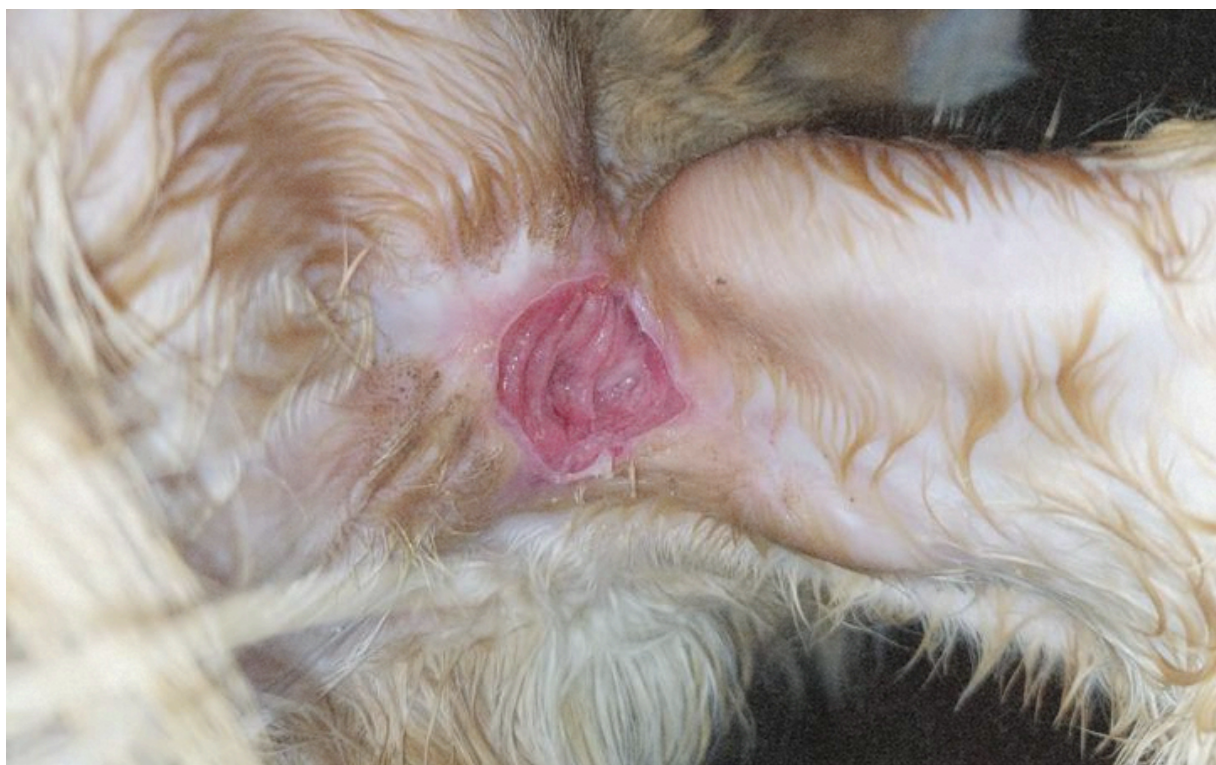

Figura 5: 23/02/23 - a camada muscular recuperou integridade

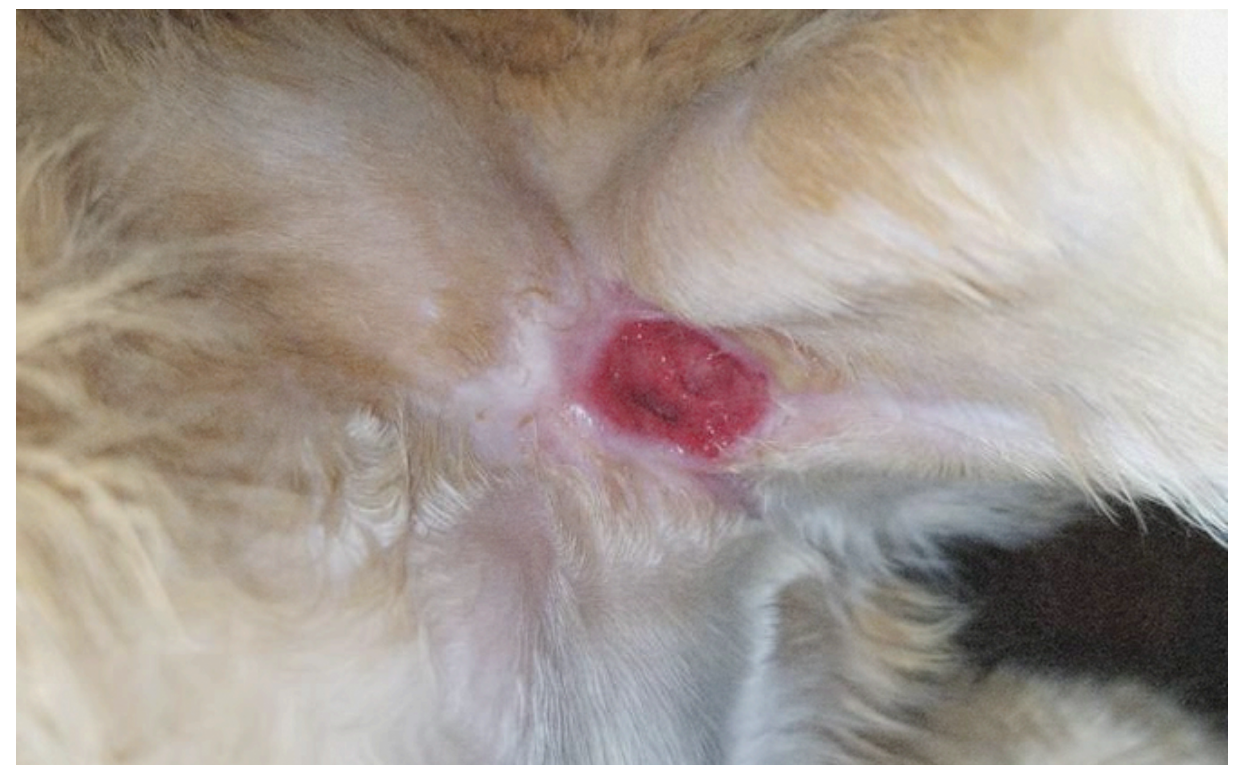

Figura 6: 02/03/23

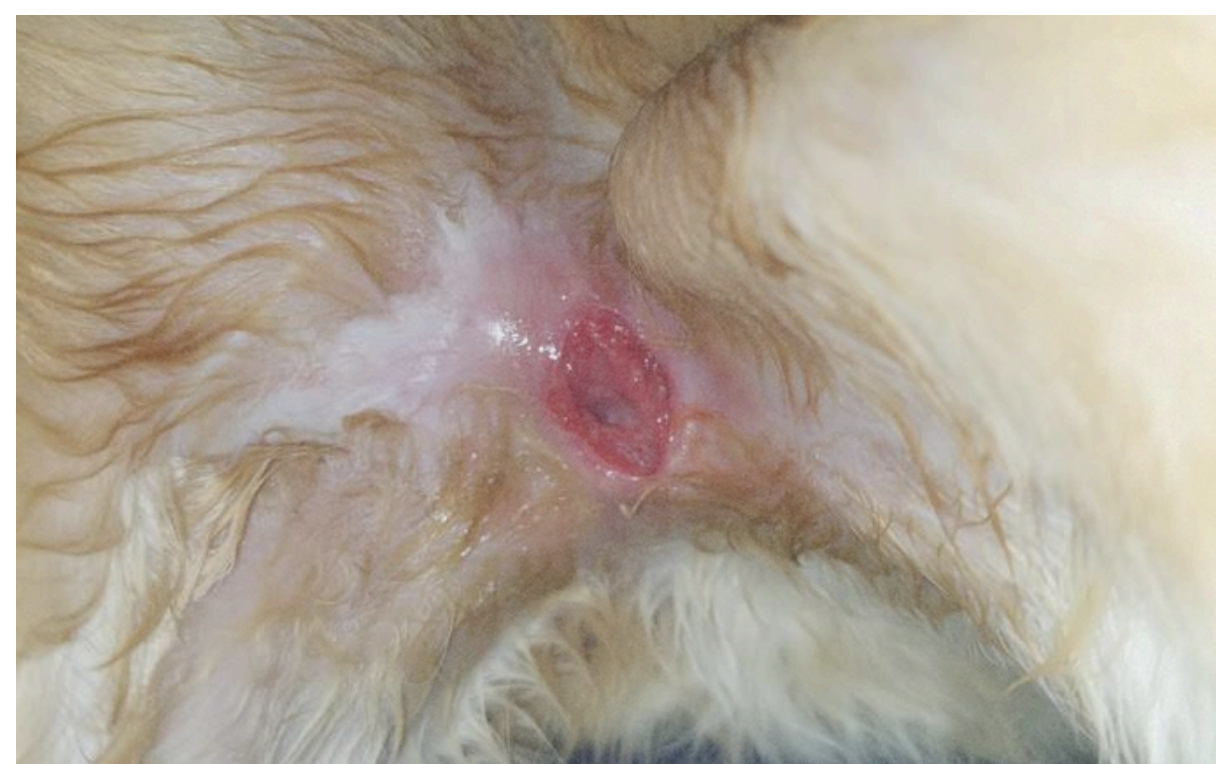

Figura 7: 16/03/23

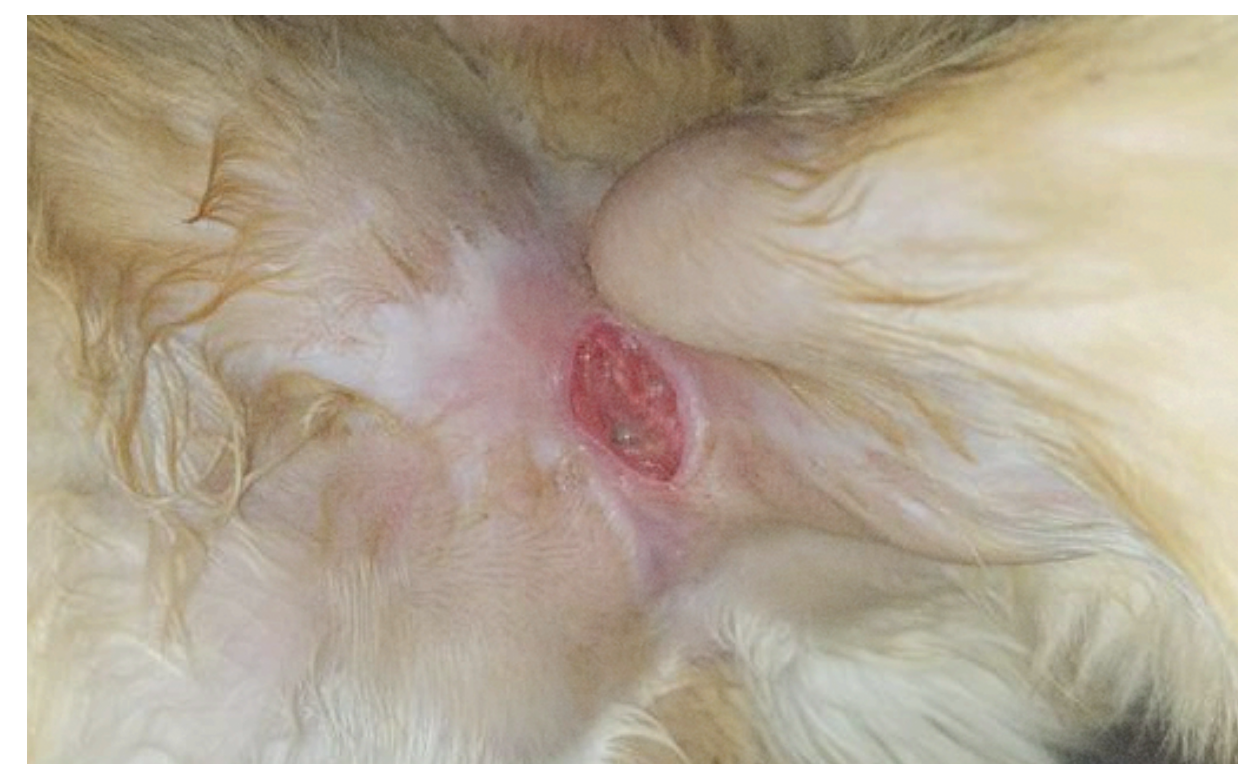

Figura 8: 18/03/23

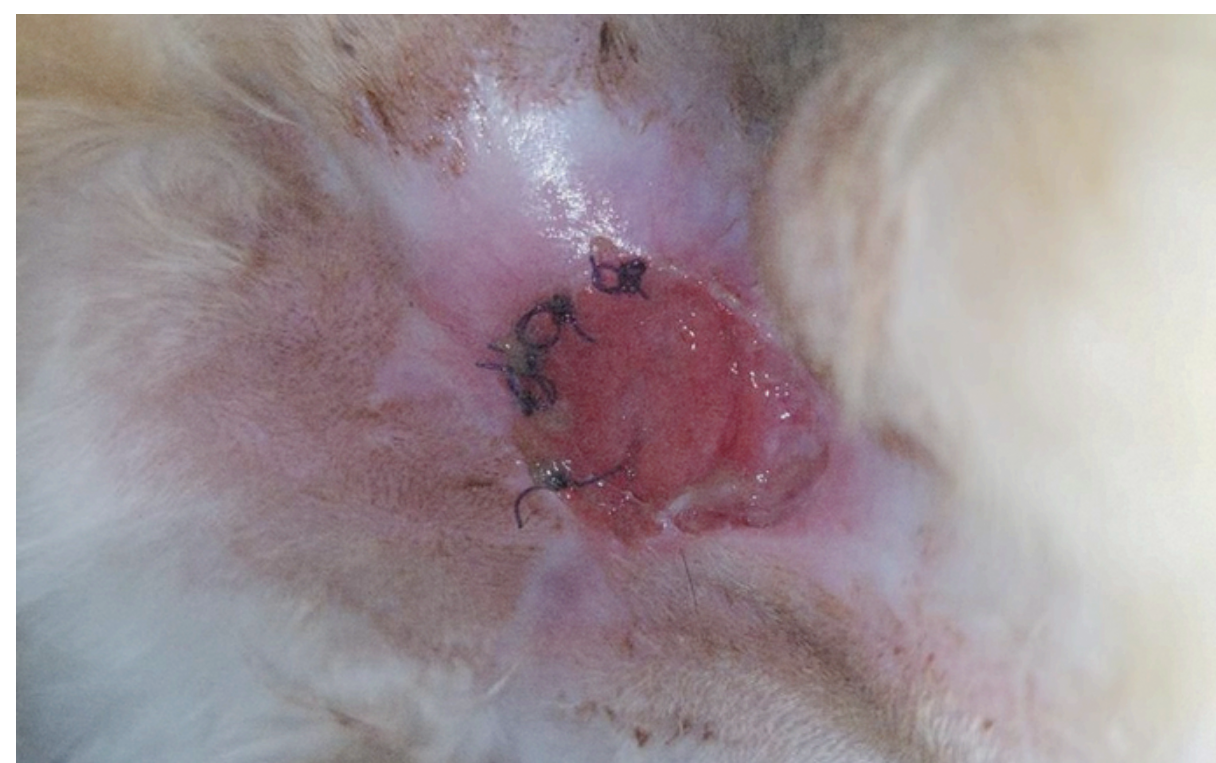


Figura 9: 15/04/23 - um dia após a cirurgia (**deiscência da sutura**)

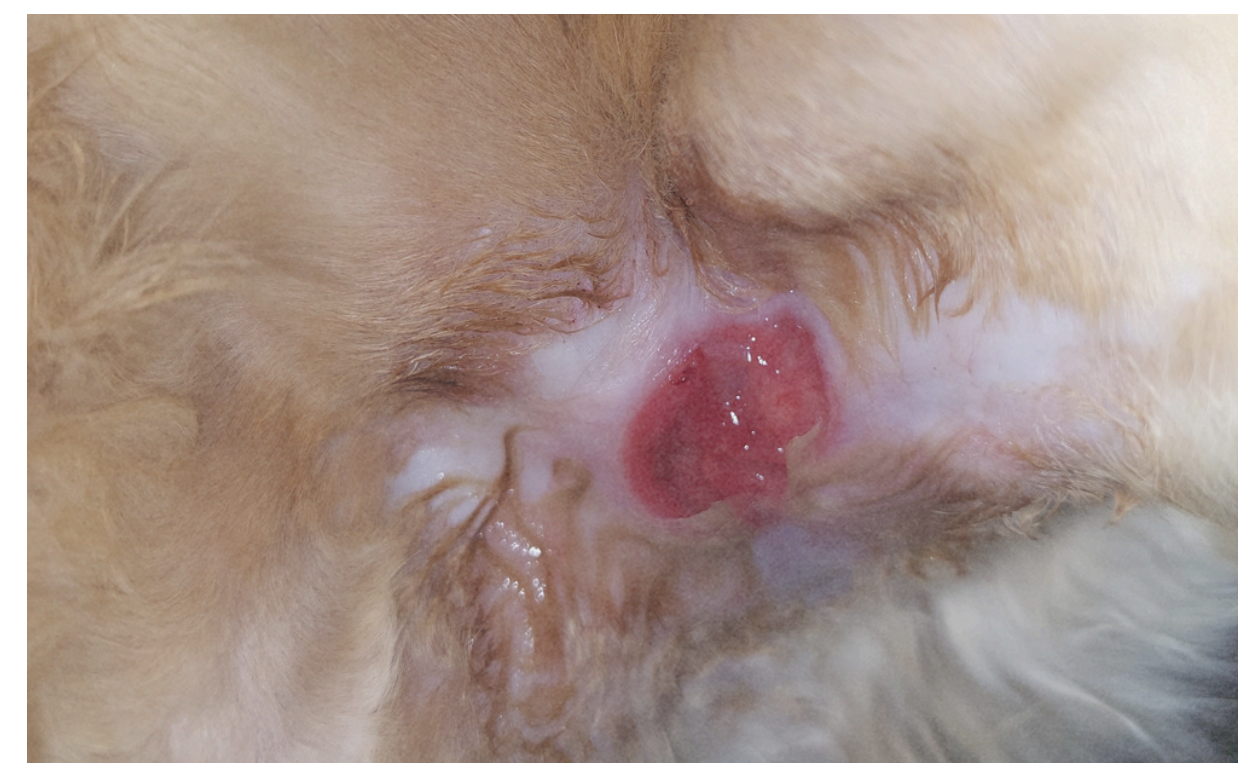

Figura 10: 22/05/23 - lesão exsudativa, pelo que se adicionou **moxabustão** ao protocolo de tratamento

RELATO DO TRATAMENTO DE UMA LACERAÇÃO AXILAR COM OZONO



Figura 11: 16/10/23 - Início da aplicação de ozono na sua forma gasosa com o auxílio de uma campânula

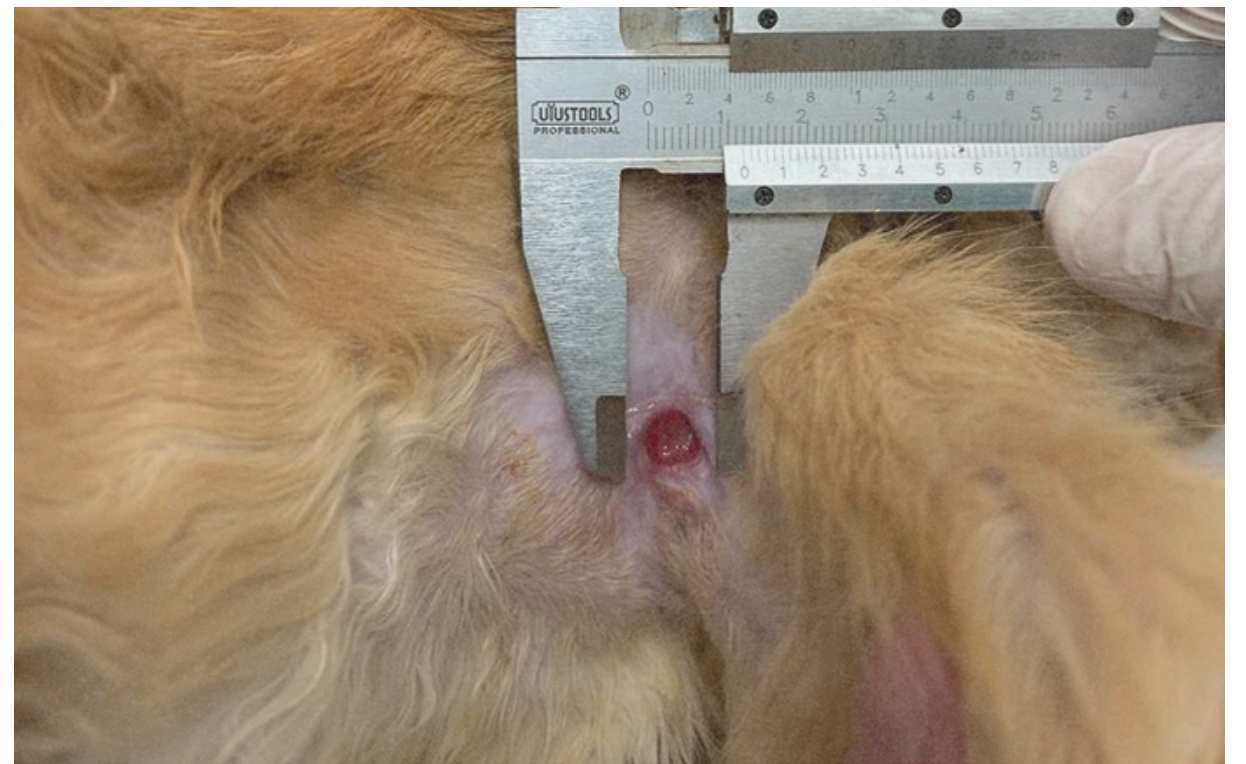

Figura 12: 16/10/23

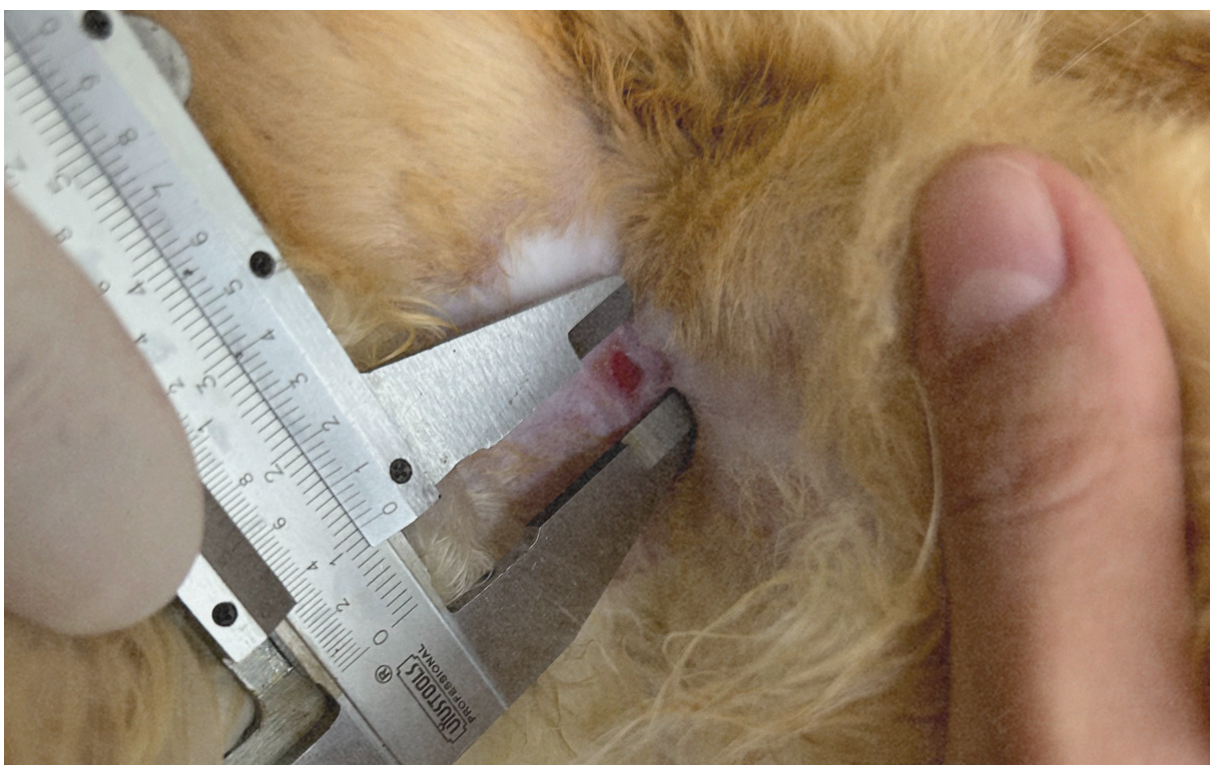

Figura 13: 27/10/23

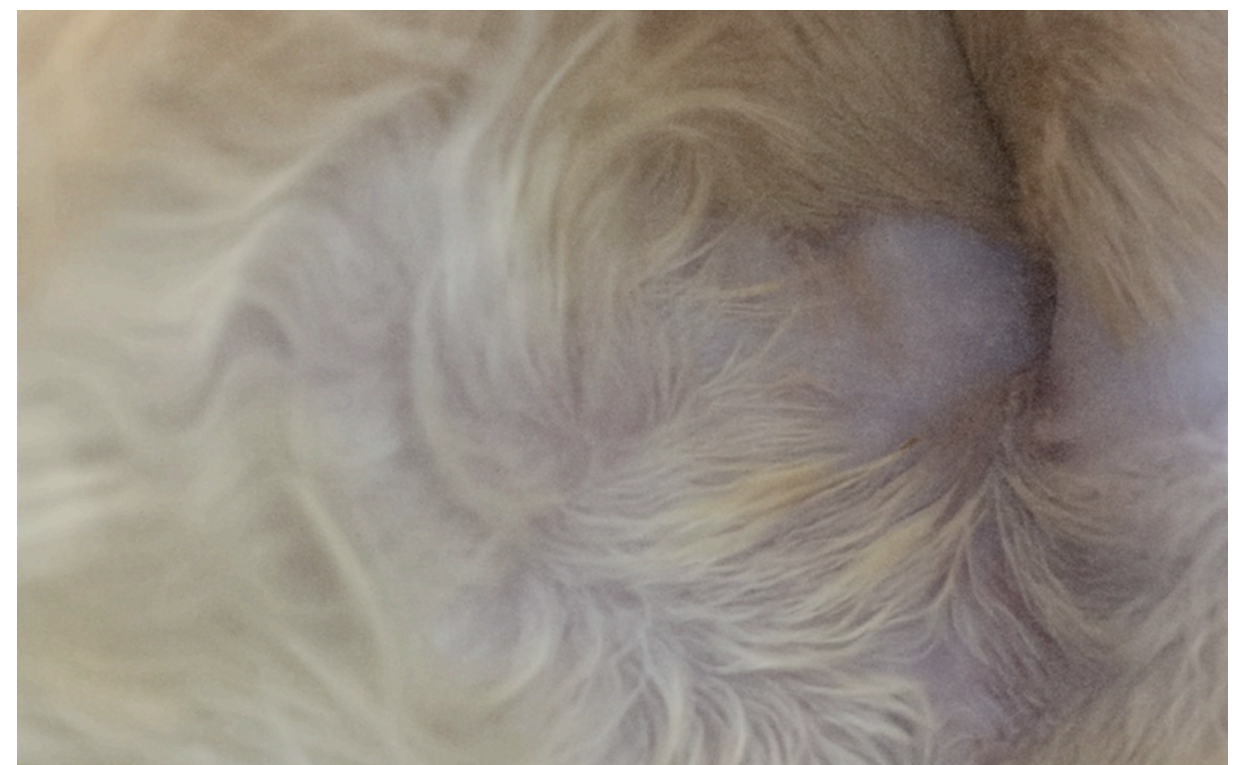

Figura 14: 07/11/23 - cicatrização completa da lesão por segunda intenção